FACULTE de MEDECINE de CAEN

Année 1972 N° 80

THESE

pour le

DOCTORAT en MEDECINE

(Diplôme d'Etat)

HEPARINE et OSTEOPOROSE

à propos d'une observation

---

par

M. Alain DESCHAMPS

né le 27 NOVEMBRE 1944 à PONT-AUDMER

Présentée et soutenue publiquement le : 8 NOV. 1972

Président: M. le Professeur LEMENAGER

A.C.E.M.C. Editeur

Reproduction du sceau original de la Faculté de Médecine de CAEN, fondée en 1438

Imprimé à Caen par A.C.E.M.C. Polycopie

UNIV.
LEIDEN
BIBL.

Par délibération en date du 29 Mars 1969, la Faculté a arrêté que les opinions émises dans les dissertations qui lui seront présentées, doivent être considérées comme propres à leurs auteurs, et qu'elle n'entend leur donner aucune approbation, ni improbation.

Digitized by the Internet Archive
in 2026

https://archive.org/details/IA41550819_0027

FACULTE DE MEDECINE

PROFESSEURS

M.	N...	Clinique obstétricale
	FOUCAULT	Pathologie expérimentale
	GUIBE	Clinique chirurgicale A
	GUIHARD	Pédiâtrie
	LACROIX	Clinique et pathologie chirurgicales B
	LEMAIRE	Physiologie
	LEMENAGER	Séméiologie
	LHIRONDEL	Clinique médicale infantile
	OLIVIER	Clinique médicale B
	PHELINE	Anatomie
	N...	Clinique médicale A
	POULAIN	Médecine opératoire
	SAVINI	Pharmacologie
	VALLA	Médecine générale et thérapeutique
	VILLEY	Clinique médicale C

PROFESSEURS SANS CHAIRE

M.	BRION	Psychiâtrie
	FABRE	Physiologie
	IZARD	Histologie et embryologie
	MOREL	Bactériologie, virologie
	MORIN	Neurologie
	POILPRE	Psychiâtrie

MAITRES DE CONFERENCES AGREGES

M.	BAZIN	Thérapeutique, réanimation médicale
	BEUVE-MERY	Médecine interne
	DAVERNE	Electro-radiologie
	DESCHAMPS	Dermatologie
	DROSDOWSKY	Biochimie médicale
	EVRARD	Chirurgie thoracique et cardio-vasculaire
	FERNANDEZ	Physique médicale
	GAUBERTI	Médecine préventive et santé publique, hygiène
	GIGNOUX	Chirurgie générale
	LECHEVALIER	Neurologie
	LEVY	Gynécologie et obstétrique
	LOYAU	Rhumatologie
	MOULIN	Pharmacologie
	QUESNEL	Anesthésiologie
	ROUSSELOT	Anatomie pathologique
	THERET	Histologie et embryologie
	THOMAS	Immunologie, hématologie
	VENEZIA	Pédiâtrie

A ma famille,

A mes amis,

En témoignage de ma profonde affection.

A Messieurs les Membres du Jury :

Monsieur le Professeur LEMENAGER Président

Monsieur le Professeur LOYAU

Monsieur le Professeur DESCHAMPS

Monsieur le Professeur QUESNEL

Nous les remercions d'avoir
accepté de nous juger.

A Monsieur le Professeur LEMENAGER

qui a bien voulu nous faire l'honneur d'accepter la présidence de cette thèse.

Qu'il veuille trouver ici l'expression de notre respectueuse reconnaissance.

A Monsieur le Professeur LOYAU

à qui nous devons le sujet de cette thèse et que nous remercions vivement de son enseignement.

Il nous a apporté l'aide décisive sans laquelle ce travail n'aurait pu être réalisé.

A nos Maîtres d'Externat,

A nos Professeurs de la Faculté et de l'Hôpital,

en témoignage de nos senti-
ments respectueux.

HEPARINE ET OSTEOPOROSE

-:-:-:-:-:-:-:-:-:-:-:-:-:-:-:-:-:-:-

A propos d'une observation

-:-

P L A N

-:-:-:-:-:-:-:-:-:-:-

I - INTRODUCTION

II - HISTORIQUE

III - L'HEPARINE

- ses origines
- sa structure
- son mode d'action
- son dosage

IV - NOTRE OBSERVATION

V - QUELQUES OBSERVATIONS DE LA LITTERATURE

VI - LE TABLEAU CLINIQUE DE L'OSTEOPOROSE HEPARINIQUE

VII - OSTEOPOROSE ET MASTOCYTOSE OSSEUSE

- à propos de deux observations de de SEZE
- commentaires sur ces ostéoporoses diffuses au cours des mastocytoses osseuses sans signes systémiques
- pathogénie des lésions osseuses des mastocytoses

VIII - PATHOGENIE DE L'OSTEOPOROSE HEPARINIQUE

IX - INCIDENCES THERAPEUTIQUES

X - CONCLUSIONS

XI - BIBLIOGRAPHIE

-:-

I N T R O D U C T I O N

-:-:-:-:-:-:-:-:-:-:-:-:-:-:-

- L'HEPARINE, en raison de ses propriétés anticoagulantes et de son action sur le métabolisme lipidique, de son extrême maniabilité, est actuellement d'autant plus largement utilisée comme agent thérapeutique que les agressions de la vie quotidienne multiplient la fréquence de la "maladie artérielle".

- Les effets secondaires à son administration, en dehors des accidents liés à une mauvaise posologie sont relativement rares :

.. les manifestations allergiques à type de conjonctivite, d'urticaire géant, de choc anaphylactique sont exceptionnelles selon Rayke et Skog.

.. les manifestations cutanées locales avec induration, prurit au point d'injection, lipodystrophies sont plus communes.

.. il est décrit des alopécies transitoires, des thrombocytopénies,

.. nous avons voulu à l'occasion d'une observation privilégiée, rappeler une complication rare, qui semble étroitement en rapport avec la dose employée et la durée d'administration, l'ostéoporose héparinique.

-:-

H I S T O R I Q U E

-:-:-:-:-:-:-:-:-:-:-:-:-

En I956, le rapport publié par Stinchfield (36) mettait en évidence un retard à la formation du col fracturaire chez des animaux soumis à une héparinothérapie prolongée.

- Dès I963, Hughes (23) constate sur une série de malades traités par l'héparine au long cours, dans 4 cas, des douleurs vertébrales inexpliquées et interrompt le traitement en constatant la régression des troubles.

- En I965, Goldhaber (I9) ajoutant de l'héparine dans un milieu riche en panathormone où incubent des fragments osseux constate une accélération du processus de résorption.

- En I965, Asher et Nichols (4) prouvent l'augmentation de la collagénolyse chez des animaux héparinés.

- En I965, Jaffe et Willis (24) rapportent une observation de fractures pathologiques chez un sujet recevant de l'héparine depuis I3 mois.

- En I965, Griffith et Nichols (20) publient une étude de statistiques portant sur II7 patients soumis à une héparinothérapie prolongée et établissent un rapport entre l'apparition de l'ostéoporose et la dose et la durée d'administration du produit.

- Nichols, Miller et Wolfe (cités par Frame) (I8) rapportent également le même type d'observation.

- En 1968, De Sèze (34) publie une observation de mastocytose osseuse sans signes systémiques, associée à une ostéoporose et évoque la possibilité d'une action de l'héparine dans la genèse de cette ostéoporose.

-:-

L' H E P A R I N E

-:-:-:-:-:-:-:-:-:-:-:-:-:-:-

Origine - Rappel pharmacologique

I - ORIGINE :

Le mastocyte, cellule dont le nom et la description sont dus à EHRLICH (I877), est une grande cellule d'origine mésenchymateuse dont le protoplasme est riche en grains basophiles.

La dégranulation de ces derniers lance dans l'organisme des produits de secrétion du mastocyte dont les principaux sont deux mucopolysaccharides acides et deux aminés.

Les mucopolysaccharides acides sont l'héparine, dont la présence a été signalée en premier par JORPES en I946, et l'acide hyaluronique, molécule non sulfatée, qu'ASBOE-HANSEN a constaté en I950 (3).

Les aminés sont l'histamine, dont le rôle a été suggéré par RILLEY et WEST en I95I, et la sérotonine dont la présence a été signalée par BENDITT et WONG chez le rat en I955.

A ces produits essentiels s'ajoutent de nombreux enzymes, comme le rappelait DESHAYES récemment (I3).

II - PHARMACOLOGIE :

L'Héparine est un mucopolysaccharide composé de D-glucosamine sulfatée et d'acide D-glucoronic présents en quantités équimolaires et semblant alterner au long

de la chaîne polysaccharidique sa structure suivante :

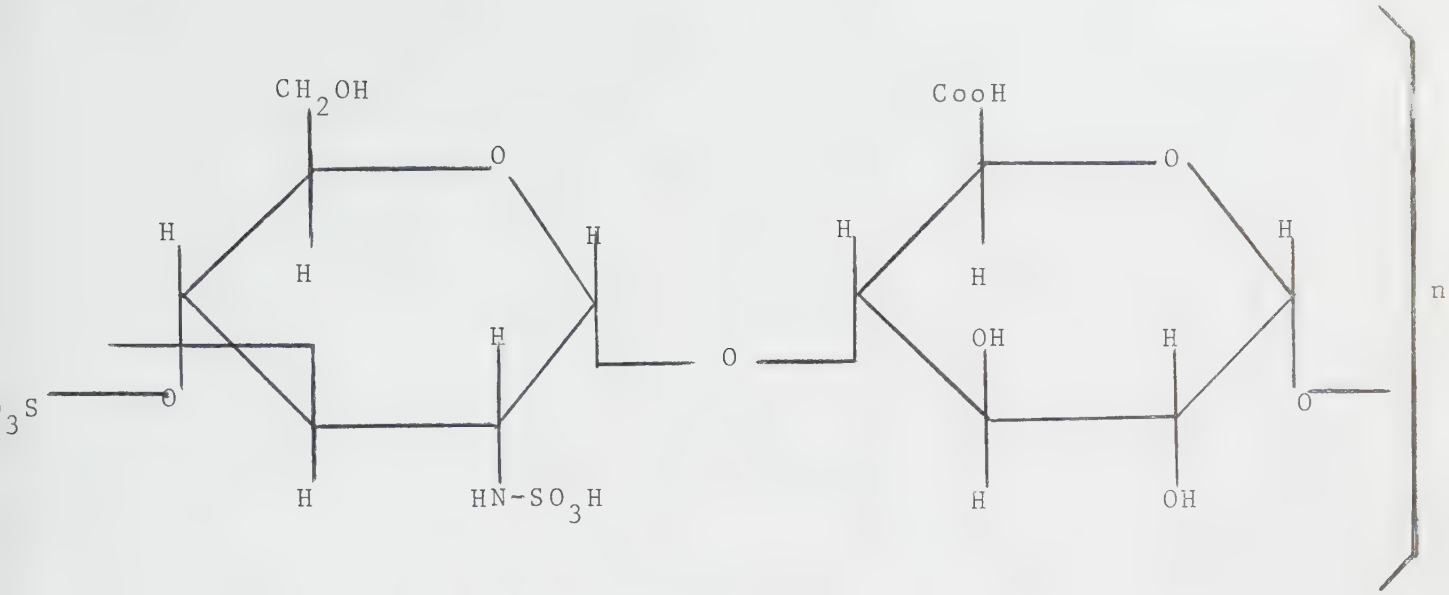

L'Héparine est hétérogène et son poids moléculaire varie de 6 000 à 20 000.

- après désulfatation et réduction, elle peut être hydrolysée par une B-amylase.
- elle diffère des autres mucopolysaccharides par l'existence de groupements sulfates liés à des groupements aminés, ce qui est rare.

III - LE MODE D'ACTION :

semble être purement physique, les groupements acides réagissant avec certains composés basiques tel le sulfate de protamine qui détruit son activité coagulante.

IV - LE DOSAGE :

- l'unité internationale d'héparine est la quantité qui

prévient la coagulation de I ml de plasma citraté de mouton pendant une heure après addition de 0,2 ml d'une solution de chlorure de calcium à I pour cent.

- les solutions concentrées d'héparinate de sodium ou d'héparinate de calcium, utilisées par voie intraveineuse ou sous-cutanée contiennent 20 000 ou 40 000 unités par millilitre.

-:-

NOTRE OBSERVATION

-:-:-:-:-:-:-:-:-:-:-:-:-:-

Notre malade, Monsieur M....., mécanicien, âgé de 55 ans est adressé dans le Service de Cardiologie du Professeur OLIVIER au C.H.R. de Caen, le 26 Août I968, pour des crises angineuses d'apparition récente, dont l'intensité et la fréquence s'accroissaient rapidement.

Ce malade avait présenté en I933 une diphtérie au cours de son service militaire.

En I965, un ulcère de la petite courbure de l'estomac, traité médicalement, dont il n'a pas souffert depuis, mais qui n'avait pas été contrôlé.

Depuis 6 mois, il signale une claudication intermittente de la jambe gauche, qu'il a négligée.

Enfin, depuis 8 jours, il se plaignait de précordialgies survenant électivement à l'effort, constrictives, angoissantes, durant quelques minutes et cédant rapidement au repos.

- l'examen somatique objective une diminution nette des pouls pédieux et poplités à gauche avec affaissement de l'indice oscillométrique au niveau du mollet.
  l'auscultation cardio-vasculaire se révèle strictement normale, en dehors de chiffres tensionnels élevés (20/I2).
- la température est à 37°.
- l'électrocardiogramme met en évidence une ischémie sous-épicardique antéro-apicale.
- les examens biologiques, et en particulier les transaminases sont normaux.

En raison de l'accroissement rapide de l'intensité et de la fréquence des crises, ce malade est soumis à un traitement anticoagulant sous forme d'héparinate de calcium (calciparine) par voie sous-cutanée, à raison de 0,5 ml matin et soir soit une dose de 25 000 unités par jour, associé à une thérapeutique vasodilatatrice, et quitte le service.

- l'évolution immédiate est satisfaisante, les crises s'espacent, le confort du malade s'améliore pendant quatre mois.

Le I4 Décembre I968, une nouvelle recrudescence des crises impose une seconde hospitalisation.

- l'électrocardiogramme met en évidence une majoration des signes d'ischémie, sans nécrose.

Pendant quelques jours, ce malade est soumis à une héparinothérapie par voie intraveineuse, et la calciparine est reprise aux mêmes doses.

En effet, un traitement anticoagulant par les antivitamines K n'avait pas été jugé opportun en raison des antécédents ulcéreux récents de Monsieur M.....

Pendant un an, les crises angineuses ne se manifestent que pour des efforts importants et notre malade reprend une activité pratiquement normale. En Janvier I970, il se plaint de lombalgies survenant à l'effort, calmées par le repos, la position allongée, durant de quelques heures à quelques jours sans le gêner considérablement.

Ces douleurs rachidiennes disparaissent d'ailleurs totalement pendant 6 mois, pour se manifester à nouveau beaucoup plus violemment, ce qui justifie une hospitalisation dans le service de rhumatologie du Professeur LOYAU, à Caen, le 1er Novembre I970 :

- les douleurs sont rachidiennes à prédominance lombaire, de type mécanique, survenant à l'occasion du moindre mouvement.

calmées par le décubitus et l'immobilité, l'empêchant de mener une vie normale, et même de s'habiller.

- l'examen objective l'existence d'une raideur rachidienne avec contracture des muscles paravertébraux, avec limitation douloureuse des mouvements.
  Il existe en outre, une douleur provoquée à la percussion des épineuses de L_I, L_2, L_3.
- l'examen neurologique est strictement normal au niveau des membres inférieurs où l'on retrouve la symptomatologie de son artériographie gauche.

<u>Biologie</u> :

- numération formule sanguine strictement normale.
- vitesse de sédimentation : 28 - 56 - 66 - 72 mm.
- calcémie : 94 mg/litre (moyenne de 7 dosages).
- calciurie : 300 mg/24 heures (moyenne de 7 dosages).
- phosphorémie : 27 mg/l. (moyenne de 7 dosages).
- clearance du phosphore : I7,I ml/mm.
- phosphatases acides : 0,90 unités.
- phosphatases alcalines : 2,04 unités.
- urée : 0,30 g/l.
- uricémie : 45 mg/l.
- glycémie : 0,90 mg/l.
- ionogramme sanguin : $\begin{cases} Na = I38 \text{ mg} \\ K = 4,5 \text{ mg} \\ Cl = II0,5 \text{ mg.} \end{cases}$
- électrophorèse des protides : protides totaux : 73,2 g/l.

albumine	=	52 %
globulines α I	=	4
α 2	=	I6
β	=	II
γ	=	I7

Rapport $\frac{SA}{SG}$ = I,08.

- immunoélectrophorèse :
  "processus inflammatoire subaigü non spécifique"
  (Dr LANIECE).
- hydroxypolinurie totale = I2,4 mg/24 h.
  (normale = 25 mg).
  hydroxypolinurie libre = 2,9 mg/24 h.
- hypercalciurie provoquée =
  9 H-I8 H = I00 mg
  I8 H- 9 H. = I40 mg
  9 H-I8 H = I96 mg
- calciurie : test au phytate : 337 mg/24 H.
  360 mg/24 H.
  204 mg/24 H.

Ces résultats, en faveur d'un processus ostéoporotique seront confirmés par les radiographies du squelette et la biopsie osseuse de la crête iliaque.

- L'examen radiographique du rachis dorso-lombaire révèle une importante ostéoporose d'ensemble et permet de constater de nets tassements vertébraux avec affaissement des plateaux leur donnant un aspect biconcave.
  Ces déformations sont particulièrement importantes pour L_I, L_2 et surtout L_3, ainsi que dans la région dorsale moyenne où l'on retient la déformation en galette de D_7, D_8, D_9.
  Cet aspect est celui des tassements vertébraux rencontrés au cours des déminéralisations.
  Il n'existe aucune fracture vertébrale, le reste du squelette ne montre aucune modification, en particulier, il n'existe pas de fractures costales.

- La biopsie osseuse a été pratiquée sur la crête iliaque et examinée sur os décalcifié par le Professeur ROUSSELOT : le fragment examiné intéresse un os dont la corticale est mince. Les travées de l'os spongieux sont grêles, témoignant d'une ostéoporose intense.
  Les espaces médullaires sont volumineux, contenant une moel

le hématopoïétique légèrement hyperplasique, comportant en particulier des éléments de la lignée éosinophile plus nombreux qu'habituellement.

Nous étions donc en présence d'un malade présentant une déminéralisation vertébrale diffuse, de type ostéoporotique, qui recevait depuis un an et demi, 25 000 unités quotidiennes d'héparinate de calcium par voie sous-cutanée.

Avec l'accord du Service de Cardiologie, le traitement héparinique fut suspendu et le malade traité par l'association de calcium, de phosphore et d'un anabolisant.

L'évolution fut spectaculaire : en quelques semaines, les douleurs ont totalement disparu, et le malade a repris son activité. Une hospitalisation en Mars 1971 a objectivé l'amélioration de l'ostéoporose tant sur le plan biologique que radiologique.

-:-

LES AUTRES OBSERVATIONS DE LA LITTERATURE

-:-

I - <u>JAFFE et WILLIS</u> (24).

Homme de 4I ans, présentant un angor sans signes électriques d'infarctus, soumis à un traitement héparinique par voie sous-cutanée, à la dose de 20 000 unités matin et soir, associé à des vasodilatateurs.

Après I2 mois de traitement, à l'occasion d'un faux mouvement sans chute, il ressent une violente douleur costale, et dans les deux mois suivants, sans traumatisme, se plaint de dorsalgies apparaissant à la fatigue.

Cet homme ne présentait aucun antécédent personnel, ni familial particulier.

- les examens biologiques ont montré une calcémie à IOO mg (un seul dosage était de 92 mg/l), une phosphorémie de 3I à 4I mg/l, des phosphatases alcalines à I,4 unités/ IOO cc (BODANSKY).
- la radiographie du squelette objective des fractures spécifiques des 7e et 8e côtes droite et gauche, sur la ligne axillaire, ainsi que des fractures tassements du corps des 6e, 8e et IOe vertèbres thoraciques.
- il existe en outre une déminéralisation diffuse du squelette.
- la dernière fracture (6e vertèbre thoracique) est survenue 4 jours après l'arrêt de l'héparinothérapie.

L'évolution fut rapidement favorable après substitution du traitement par les antivitamines K.

II - GRIFFITH-NICHOLS (20).

Un physicien de 58 ans a reçu chaque jour IO 000 unités d'héparinate de sodium, de I95I à I954, pour insuffisance coronaire.

En Août I962, il présente un infarctus du myocarde et reçoit alors quotidiennement I5 000 unités.

II mois plus tard, en Juillet I963, à l'occasion d'un accident d'automobile considéré comme mineur, il est hospitalisé avec de multiples fractures vertébrales thoraciques.

En Octobre I963, le diagnostic d'ostéoporose est posé de façon certaine et, en Décembre, en éternuant et en toussant il se fracture des vertèbres lombaires.

L'héparinothérapie est suspendue en Avril I964, et le malade a amélioré son ostéoporose sans jamais se fracturer d'autres vertèbres.

III - GRIFFITH-NICHOLS.

Un homme de 62 ans, manoeuvre, recevait depuis 8 mois, 20 000 unités chaque jour, en raison d'épisodes aplasiques à répétition et de deux infarctus du myocarde avec angor d effort résiduel.

Des lombalgies rebelles avec sciatalgies ont amené le malade à subir des radiographies qui ont objectivé la fracture spontanée de la I4e vertèbre thoracique et de la 4e lombaire.

Pendant 3 mois, l'héparine fut remplacée par les antivitamines K : les douleurs rachidiennes se sont estompées;

mais un accident d'insuffisance vasculaire cérébrale a imposé la reprise de l'héparinothérapie qui fut faite à des doses moins élevées (IO 000 unités).

Aucune nouvelle fracture ne s'est manifestée pendant les I3 mois qui ont suivi la réduction des doses.

IV - GRIFFITH.

Un physicien de 69 ans, recevait 20 000 unités chaque jour d'héparinate de sodium, depuis 30 mois, en raison d'accidents veineux à répétition et d'un infarctus du myocarde.

De violentes douleurs vertébrales ont permis de découvrir la fracture spontanée de la 9e vertèbre thoracique et des 2e et 4e lombaires.

L'arrêt de la thérapeutique et la prescription d'anabolisants, de calcium et de phosphore ont apporté une nette amélioration.

En raison de phlébites à répétition avec multiples embolies pulmonaires incontrôlables par les antivitamines K seules, l'héparine est reprise à la dose de IO 000 unités.

Après 7 mois de reprise de l'héparine à cette dose, aucune nouvelle fracture n'est intervenue.

V - GRIFFITH.

Une femme de 65 ans, recevait 20 000 unités chaque jour d'héparinate de sodium, par voie sous-cutanée dans la peau de l'abdomen, pendant 24 mois, après un infarctus postérieur avec angor d'effort résiduel.

La fracture spontanée de la IOe vertèbre dorsale de la 4e lombaire fit suspendre le traitement qui dut être repris à la dose de IO 000 unités, après un second infarctus sans nouvelles fractures.

VI - GRIFFITH.

Un physicien de 53 ans recevait depuis 5 ans, 20 000 unités quotidiennes d'héparine en raison d'un infarctus du myocarde.

L'apparition de lombalgies d'effort, permit de constater l'existence d'une ostéoporose pelvi-vertébrale intense sans tassement vertébral.

-:-

	Diagnostic	Dose quotidienne d'héparine.	Temps de latence avant l'apparition des 1ers signes cliniques.	Douleurs rachidiennes.	Fractures spontanées	Evolution après arrêt du traitement héparinique.
Observation N°I	angor pectoris	40 000 U.I.	I2 mois	+	+	favorable
Observation N°II	angor pectoris	I0 000 U.I.	30 mois	-	-	
	infarctus du myocarde	I5 000 U.I.	II mois	+	+	favorable
Observation N°III	infarctus et aphasie	20 000 U.I.	8 mois	+	+	favorable
Observation N°IV	phlébites et embolies pulmonaires infarctus	20 000 U.I.	30 mois	+	+	favorable
Observation N°V	infarctus	20 000 U.I.	24 mois	+	+	favorable
Observation N°VI	infarctus	20 000 U.I.	60 mois	+	0	
Notre observation	angor pectoris	25 000 U.I.	I6 mois	+	0	favorable

LE TABLEAU CLINIQUE DE L'OSTEOPOROSE HEPARINIQUE

-:-:-:-:-:-:-:-:-:-:-:-:-:-:-:-:-

Il existe ainsi plusieurs autres observations du même type, qui permettent de dresser un tableau clinique de l'ostéoporose héparinique :

I - Le traitement semble devoir être institué depuis un certain temps et à des doses importantes.

Les douleurs rachidiennes, à type de dorsalgies ou de lombalgies, sont la première manifestation de cette complication : ces douleurs sont de type mécanique, survenant le soir à la fatigue, calmées par le repos et le décubitus.

Puis la contracture des muscles paravertébraux, secondaire à la douleur, entraîne une limitation des mouvements du rachis.

La symptomatologie s'aggrave progressivement pour se compléter par des fractures spontanées ou occasionnées par des traumatismes mineurs.

II - Biologiquement, la plupart des traitements rapportent une élévation modérée de la vitesse de sédimentation, une calcémie et une phosphorémie à la limite inférieure de la normale, une calciurie pratiquement normale, une hypercalciurie provoquée de type ostéoporotique, une élévation modérée des phosphatases alcalines. Il n'existe pas de trouble de l'absorption intestinale du calcium.

III - La radiographie du squelette objective une déminéralisation diffuse, sans signes de lyse osseuse localisée, ni de condensation des tassements vertébraux et des fractures essentiellement costales et vertébrales.

IV - La biopsie osseuse est facile du point de vue technique, l'os offrant peu de résistance au trocart, objectivant une ostéoporose intense avec amincissement des corticales et atrophie du tissu spongieux.

Sur quelques lames d'os porotique, la présence de mastocytes a pu être constatée, ce qui nous amène à aborder le problème de la pathologie osseuse des mastocytes à propos de deux observations de de Sèze (35) associant une ostéoporose diffuse et une mastocytose osseuse, sans signes systémiques.

-:-

OSTEOPOROSE ET MASTOCYTOSE OSSEUSE

-:-

La réalité des lésions osseuses des mastocytoses est solidement établie depuis que SAGHER, COHEN et SCHORR (32) les ont décrites en 1952.

Habituellement condensantes ou mixtes, les manifestations osseuses des mastocytes, dans tous les cas publiés, s'inscrivent dans le cadre d'une maladie mastocytaire systémique.

DE SEZE et HIOCO (34), publient en 1968 deux observations d'ostéoporose et de mastocytose osseuse sans signe sysmétique.

Observation N° I :

Homme de 59 ans qui éprouve en Mars 1965, au cours d'un effort de soulèvement violent, une vive douleur lombaire basse sans irradiation sciatique. L'intensité de la douleur confine le malade au lit pendant 21 jours.

Au lever, la persistance d'une lombalgie mécanique, mal calmée par le port d'un lombostat et la prise d'antalgique, achève son hospitalisation dans la clinique rhumatologique de l'Hôpital Lariboisière le 26 Juin 1965.

- les clichés objectiveront une augmentation homogène de la transparence osseuse à prédominance pelvi-rachidienne à des tassements vertébraux étagés. Les corticales du crâne, du fémur et des tibias sont minces.

- les examens biologiques confirment l'ostéoporose, il existe une élévation de l'hydroxypolinurie.
- la biopsie osseuse objective une atrophie importante avec présence de mastocytes très nombreux.
- aucune mastocytose systémique n'est retrouvée.

Observation N° II :

Une femme de 56 ans est hospitalisée en Mai 1967 pour une ostéoporose.

Le début remonte à un an par l'apparition d'une lombalgie brutale, basse, bilatérale, survenue à la suite d'un effort pour soulever une charge, ce qui oblige la malade à s'aliter.

L'examen radiologique révèle un enfoncement du plateau supérieur de L_1 et L_2 sur un squelette dont la trame est anormalement transparente et caractéristique d'une ostéoporose.

A cette époque, l'exploitation phosphocalcique est normale. En Décembre 1968, une lipothymie entraîne une chute sur le dos et l'apparition de dorsalgies interscapulaires sans irradiation en ceinture non améliorées par les antalgiques.

- une nouvelle hospitalisation permet de constater des tassements vertébraux multiples et un bilan calcique négatif avec élévation de l'hydroxypolinurie.
- la biopsie osseuse est semblable à celle de l'observation précédente.
- il n'existe aucun signe histologique de mastocytose systémique.

-:-

COMMENTAIRES SUR CES OSTEOPOROSES DIFFUSES AU COURS DES MASTOCYTOSES OSSEUSES SANS SIGNES SYSTEMIQUES.

- Si l'on se fonde sur les descriptions radiologiques, deux types de lésions élémentaires sont rencontrés au cours des mastocytoses.

  I) il s'agit habituellement de condensation osseuse prédominant au bassin, aux vertèbres et aux os longs.
  Ces lésions pouvant d'ailleurs se présenter sous trois aspects :
  - opacités de taille, de forme et de densité variable, isolées ou groupées.
  - épaississement des corticales.
  - ostéosclérose diffuse à prédominance vertébro-pelvienne.

  2) les lésions déminéralisantes sont beaucoup plus rares et habituellement polymicrogéodiques, non homogènes, réticulées.

  Ces deux types de lésions étant d'ailleurs le plus souvent associés, soit en des régions différentes du squelette, soit en un même segment osseux.

- Sur le plan anatomo-pathologique, les lésions habituelles associent un processus d'atrophie osseuse marqué par un amincissement de la trame, une diminution ou même une disparition des ostéocytes, la présence de bordures ostéoïdes sans ostéoclasie, avec un processus constructif, marqué par une apposition d'os fibreux.

- Ces deux observations qui rejoignent celle d'ARINAL (2) et BERNSTEIN (7) sortent du cadre habituel en associant une ostéoporose pure à une mastocytose.

	L'ostéoporose héparinique	L'ostéoporose des mastocytoses osseuses sans signes systémiques.
Signes cliniques :	douleurs rachidiennes fractures spontanées à prédominance vertébrale.	douleurs rachidiennes fractures spontanées à prédominance vertébrale.
Histologie :	bilan phosphocalcique normal hydroxypolinurie normale héparinémie circulante.	bilan phosphocalcique normal hydroxypolinurie légèrement augmentée pas d'héparinémie circulante.
Radiologie :	augmentation homogène de la transparence osseuse prédominant sur l'axe péri-vertébral.	augmentation homogène de la transparence osseuse prédominant sur l'axe pelvi-vertébral (uniquement rencontrée au cours des mastocytoses osseuses sans signes systémiques).
Biopsie :	atrophie corticale raréfaction des travées de l'os spongieux	atrophie corticale raréfaction des travées de l'os spongieux.

PATHOGENIE DES LESIONS OSSEUSES DES MASTOCYTES :

Le problème de la pathogénie des lésions osseuses au cours des mastocytoses est encore très discuté.

I) Un fait est certain, c'est la fréquence avec laquelle on constate la présence de mastocytes dans la moelle des ostéoporotiques.

Frame (I8) en faisant un bilan systématique ches I34 femmes normales au moment de la ménopause, constate un parallélisme entre le degré de la porose radiologique (jugée sur l'élargissement du canal médullaire du 2e métacarpien droit) et la présence et le taux des mastocytes.

Des travaux cliniques recoupent l'expérimentation de URIST et Mc LEAN (39) qui provoquent une mastocytose osseuse réactionnelle chez des rats carencés à partir de la 3e semaine de l'instauration du régime rachitigène.

II) En ce qui concerne la genèse de l'ostéosclérose, on a évoqué le rôle joué par les mastocytes dans le processus de calcification :

a- les travaux de SELYE (33) sur la calciphylaxie et la calcergie mettent en évidence le rôle majeur que joue l'injection d'un produit dégranulant les mastocytes (polymixine IV). Il entraîne la formation de calcifications systémiques ou locales et il existe toujours un afflux de mastocytes dans les zones en voie de calcification.

- le mode d'action lui-même n'est pas connu : s'agit-il de libération d'acide hyaluronique lié à la dégranulation des mastocytes ?
  S'agit-il de transformation fibroblastique de ces derniers ?
  Par contre, l'introduction d'un agent qui bloque la dégranulation des mastocytes, tel le bleu de toluidine, freine le processus de calcification.

b- pour TEICHERT (37), ce serait la sécrétion d'héparine qui serait responsable de l'ostéosclérose en supposant que ce mucopolysaccharide acide pourrait induire la formation de tissu conjonctif et le passage de la fibrose à la sclérose se ferait par une métaplasie ostéoïde du tissu conjonctif néo-formé.

III) Dans la genèse de l'ostéoporose, les auteurs sont encore plus prudents : trois groupes d'hypothèses peuvent être émises :

I- la coïncidence.

2- la déminéralisation primaire et la mastocytose secondaire réactionnelle.
URIS et Mc LEAN qui administrent à des rats le régime décrit par SHOHL et contenant 0,5 à 0,6 pour cent de calcium et 0,I2 pour cent de phosphore, constatent une atrophie osseuse de type rachitique et une ostéose fibreuse liée vraisemblablement à une réaction hyperparathyroïdienne.
Parallèlement, une mastocytose osseuse est notée à partir de la troisième semaine de diète, atteignant son maximum après six à quinze semaines.

Les mastocytes se répartissent de façon diffuse dans le tissu osseux, parfois même au contact des bordures ostéoïdes.

La mastocytose réactionnelle est localisée à l'os sans que les autres soient envahis.

L'injection d'extrait parathyroïdien ne modifie pas la mastocytose. Celle-ci diminue après traitement par la vitamine D en même temps que se corrigent les lésions osseuses.

3- <u>La mastocytose pathologique, fait primaire et la déminéralisation secondaire</u> :

-le mécanisme d'une fuite phosphocalcique par entéropathie exsudative liée à une mastocytose digestive n'est pas exclu puisque cette entéropathie est signalée dans trois cas de la littérature (I6, I7, I8).

-l'action de l'héparine et des héparinoïdes intramastocytaires est évoquée de façon très hypothétique, puis

que, mis à part de rares cas, l'héparinémie et la coagulation sont habituellement normales au cours des mastocytoses, qu'il y ait ou non atteinte osseuse.

-:-

PATHOGENIE DE L'OSTEOPOROSE HEPARINIQUE

-:-

I - LE REMANIEMENT OSSEUX :

C'est BELCHIER, en I738, qui mit le premier en évidence le phénomène du remaniement osseux.

Une fois formé, le tissu osseux est le siège de perpétuels remaniements; sans cesse il se défait pour se reconstituer, se résorbe pour s'apposer ensuite et sans cesse l'activité destructrice des ostéoclastes entame l'os ancien alors que l'activité constructrice des ostéoblastes dépose de l'os nouveau.

- à l'état biologique, les processus constructifset destructeurs s'équilibrent.
- contrairement aux opinions demeurées longtemps classiques, les processus d'apposition et de résorption osseuse ne sont pas exclusivement localisés aux surfaces de l'os situées au contact des espaces médullaires, mais peuvent ainsi, du fait des ostéocytes, survenir au sein même du tissu osseux.

a) La résorption périostéocytaire :

- Bien que les auteurs classiques aient avec HOWSHIP attribué aux ostéoclastes le monopole de la résorption osseuse, cette "lyse" périostéocytaire est prouvée par la constatation d'une déminéralisation et d'une protéolyse survenant à la périphérie de l'ostéocyte.

La matrice protéïque est résorbée par l'ostéocyte qui

est bien équipé en enzymes protéolytiques grâce à ses lysosomes.

Ces lysosomes qui semblent manquer dans les ostéocytes adultes (BELANGER) sont activés par tous les facteurs capables d'agir sur leur membre :

Il en est ainsi pour la vitamine A et surtout la parathormone qui semble avoir un effet très marqué sur l'activité protéolytique des ostéocytes en produisant une activité considérable de l'appareil lysosomique.

b) L'apposition périostéocytaire d'os nouveau :

Cette apposition balance de l'ostéolyse, est liée aux fonctions de synthèse protéïque de l'ostéocyte qui continue lentement le travail commencé par l'ostéoblaste.

II - L'OSTEOPOROSE HEPARINIQUE :

C'est une ostéopénie fragilisante, sans anomalies qualitatives visibles du tissu osseux, soit une diminution de la quantitié de tissu osseux normalement minéralisé.

Deux mécanismes peuvent induire cette ostéoporose :

a) l'inhibition de la fonction d'os nouveau.
b) l'exagération de la résorption osseuse.

Ces deux mécanismes peuvent être isolés ou associés.

a) Le précurseur intracellulaire du collagène est connu sous le nom de tropo-collagène qui se présente sous la forme d'une tresse de 2 800 Å de longueur et I4 Å de largeur. Son poids moléculaire est de l'ordre de 350 000.

Cette unité est formée de trois hélices à torsion gauche, enroulées les unes autour des autres, et tor-

sadées ensuite avec une hélice extérieure à torsion droite.

COURTS et GILLES (IO) pensent que l'héparine se combine avec ce tropo-collagène et détruit sa structure en triple hélice en se substituant aux liaisons esters labiles transversales.

b) La résorption osseuse pouvait être accélérée, l'héparine agissant directement sur l'os, ou par l'intermédiaire d'une stimulation parathyroïdienne :

dans aucune des observations rencontrées dans la littérature, nous n'avons noté de perturbations nettes de la fonction parathyroïdienne.

Non seulement les valeurs de la calcémie, phosphorémie et phosphatases alcalines sont normales, mais les clearances du phosphore ne sont pas perturbées et aucune des épreuves d'exploration dynamique des parathyroïdes n'ont révélé d'anomalies.

- GRIFFITH a constaté que la courbe de synthèse de la matrice osseuse mesurée in vitro sur biopsies répétées, est plus rapide que normalement.

  Mais ces biopsies n'ont pu être faites que I4 jours après arrêt de l'héparine et ne constituent pas une preuve formelle que l'héparine n'inhibe pas la synthèse osseuse, bien que l'expérimentation chez le rat n'ait pas permis de perturber ces courbes.

  Ce fait conduit GRIFFITH à penser que l'héparine a un effet stimulant local sur le système de résorption osseuse chez l'homme, ce qui concorde avec les travaux de GOLDHABER (I9) qui constate l'accélération du processus de résorption en ajoutant de l'héparine dans un milieu riche en parathormone où incubent des fragments osseux.

- ASHER et NICHOLS (4) prouvent l'augmentation de la collagénolyse au niveau d'os de rats traités par l'héparine, et évoquent la possibilité d'une dépression de la stabilité des lysosomes de la cellule osseuse, riches en collagénose.

- Mais GUDMUNDSON (22) qui a fait des études quantitatives, n'a jamais pu reproduire d'ostéoporose chez le rat soumis à une héparinothérapie pendant 32 jours.

  Si la pathogénie de cette ostéoporose héparinique n'est pas encore clairement élucidée, il semble actuellement certain que l'héparinothérapie est à elle seule capable d'induire une ostéoporose.

- En effet, GRIFFITH publie une statistique portant sur II7 patients traités au long cours par l'héparine à des doses différentes et constate que les IO malades recevant IO 000 unités pendant 6 mois ou plus, 6 ont présenté une ostéoporose manifeste, les 4 autres, soumis à un traitement préventif associant du calcium, du phosphore et un anabolisant, furent épargnés.

- Dans toutes les observations, l'arrêt de l'héparinothérapie, est suivie d'une amélioration spectaculaire sur le plan clinique et radiologique.

- Dans les rares cas où l'héparine a dû être reprise, le traitement fut institué à des doses de IO 000 unités, associé à une thérapeutique préventive et aucun des symptômes n'est réapparu.

- Notre observation entre parfaitement dans le cadre de cette statistique, puisque notre malade a reçu quotidiennement 25 000 unités d'héparine par voie sous-cutanée, pendant deux ans.

-:-

INCIDENCES THERAPEUTIQUES

-:-:-:-:-:-:-:-:-:-:-:-:-:-.-:-.-.-

- La constatation clinique d'une "dose-seuil" semble en parfait accord avec l'hypothèse d'une destruction de la structure du collagène de façon purement physique.

La prescription d'héparine si elle doit être prolongée, ne devrait pas dépasser la dose de IO 000 unités quotidiennes, posologie à laquelle aucun trouble n'a été constaté.

- La prescription d'anabolisants, de calcium et de phosphore semble nécessaire et suffisante à la stabilisation des lésions.

La reprise du traitement héparinique étant possible à des doses moins importantes, sous couvert d'un traitement "préventif", sans limitation de temps, sans que la récidive de l'ostéoporose n'ait été signalée.

-;-

C O N C L U S I O N S

L'héparinothérapie au long cours et à des doses élevées semble bien être responsable chez certains sujets, de l'apparition d'une ostéoporose authentique, dont la pathogénie est encore mal connue.

- Cette ostéoporose semble se réparer, ou tout au moins, ne pas s'aggraver avec l'interruption de la thérapeutique et la substitution d'antivitamine K.

- L'utilisation de doses quotidiennes n'excédant pas I0 000 unités, ne semble pas induire de tels phénomènes, même en cas de prescription très prolongée.

D'autre part, l'administration de calcium, de phosphore et d'un anabolisant n'a pas fait la preuve de son effet préventif sur ces manifestations secondaires de l'héparinothérapie, mais est actuellement préconisée à titre systématique par la plupart des auteurs.

BIBLIOGRAPHIE

-:-:-:-:-:-:-:-:-:-:-:-:-:-:-

I - ALBRIGHT F. and REIFENSTEIN
Parathyroïd glands and métabolic bone Disease
Baltimore : Williams and Wilkins Co
I948, I45-I47

2 - ARINAL CH.
Contribution à l'étude des lésions osseuses de l'urticaire pigmentaire et des mastocytoses en général.
Thèse Médecine, PARIS, I967 - I50 pages.

3 - ASBOE HANSEN G.
Urticaria pigmentose with bone lesions.
Acta Dermat-venerol. (Stockh.)
I953, 33, I4, 47I-475.

4 - ASHER J.D. and NICHOLS G.
Heparine stimulation of bone collagenose activity.
Fed. Proc 24: 2II, I965.

5 - BANK S., MARKS I.N.
Malabosorption in systémic mas cells disease.
Gastro-enterology I963, 45, 535.

6 - BENDEL W.J., RACE G.J.
Urticaria pigmentosa with bony involvement.
T. Bone Jt Sur. I963, 45 A, I943-I056.

7 - BERNSTEIN D.S., GURY CH.
Urticaria pigmentosa associated with osteoporosis
Treatment with sodium Fluorid
Arthr. and Rhum. I963, 6, 262-263.

8 - BISMUTH V., BERNARD J., BOURDON R.
A propos d'une ostéocondensante d'une mastocytose
J. Radiol. Electrol. I964, 45, 742-746.

9 - CLYMAN S., REIN C.R.
Urticaria pigmentosa associated with bone lesions
A survey and report of eight cases
J. Innest Dermat. I952, I9, I79-I82.

IO - COURTS et GILLES I965
Collagen polysaccharid interaction in
Fitton Jackson et Al 235-40^2 (238).

II - DANIELLI J.F. et al.
"General discussion in Lysosomes" in Renck
A.V.S. and Cameron, M.P.
Ciba Foundation symposium on lysosomes and disease
Boston : little; BROWN and Co. I963, 423-427.

I2 - DESHAYES P.
Mastocytose et mastocytes
Gaz. Med. Fr. I969, 76, 58II-58I9.

I3 - DESHAYES et Col.
Les localisations osseuses de la mastocytose
Sem. Hôpitaux PARIS. I969, 45, 524-530.

I4 - DIMOND E.G.
Panel Discussion II, Clinical usage of Heparin
Am. journal Cardio. I4 : 49-54 (july) I964.

I5 - EISENBERG E.
"Effects corticoïds on bone"
in Pearson, O. Hand Joplin G.F. (eds)
Dynamic studies of métabolix disease,
Philadelphia : F.A. DAVIS Co., I964, II9-I22.

I6 - FITTON, JACKSON
Structure and function of connective and skeletal tissues
London, Butterworth I965, 537 pages.

I7 - FLANAGAN B., NICHOLS G. et al.
Direct measurements of human bone metabolism in normal
and hyperparathyroïd subjects, abstracted
Clin - Resp. I2, 266, I964.

I8 - FRAME B., NIXON R.K.
Bone marrow mas cells in osteoporosie of aging
New Engl. J. Med. I968, 272 : 626-669.

I9 - GOLDHABER P.
Heparin enhancement of factors stimulating bone resorption
in tissue culture
Science I47 = 407-408 (Jan 22) I965.

20 - GRIFFITH G., NICHOLS G. et al.
Heparin osteoporosie
J. Amer. Med. Ass. I965, I95, 85-88.

2I - GRIFFITH G., SILVERGLADE A.
Symposium on heparin
Amer. Journ. Cardiol. I4 : I-49 (July) I964.

22 - GUDMUNSON
Failure to produce osteoporosis in rats
Acta Pharmacologica (Kbenhavn) I969 : 27, 57-59.

23 - HUGHES M.L., MORTENSEN
Continuous long-term sodium heparin threapy in patients with severe angina pectoris
Amer. Heart J. 65 : 615-625 (May) 1963.

24 - JAFFE, WILLIS
Multiple fractures associated with longtime sodium heparin threapy
J.A.M.A Vol. 193 N° 2 (July) 1965.

25 - JANOWER M.L.
Mastocytis of the gastro-intestinal tract. Report of a case.
Acta Radiol. (Stockh) 1962, 57, 489.

26 - JARNUM S., SACCHARIAE
Mastocytis (urticaria pigmentose) of skins, stomach and gut with malabsorption
Gut. 1967, 8, 64.

27 - KEISER H.R. et al.
Relation between urinary hydroxypoline and parathyroïd function
J. Clin. Invest. 43 = 1073-1982 (june) 1964.

28 - LARNET J.
Inborn Errors of Metabolism
Ann. Rev. Biochem. 31 : 569-588 (1962)

29 - MILLER W.E., et W.G. de WOLFE
Osteoporosis resultivy from heparin therapy report of a case
Cleveland Clin. Quart. 1966, 33 : 31-34.

30 - OHLWILLER D.A. et al.
Effects of heparin and ascortic Acid upon formation of collagen
Surg. Forum 10 : 300-307, 1959.

31 - ROBINSON J.J. and VAN DER VEER J.B.
Dysesthesia Pedis = Heparin reaction
Arch. Intern. Med. III, 153-158 (Feb) 1963.

32 - SAGHER - COHEN - SCHORR
Concomitant bone changes in urticaria pigmentose
J. Invest Derm. 1952, 18, 425.

33 - SELYE H.
The mast cells
Londres, Butterwoth 1967 (1 vol. 488 pages)

34 - de SEZE, HIOCO
Osteoporose et mastocytose
Sem. Hop. Paris 1968, 44, 1609-1915.

35 - de SEZE, HIOCO
La mastocytose osseuse diffuse
Rev. Rhumat. 1968, 33 : 503-508.

36 - STINCHFIELD F.E., SANKARAN, SAMILSON
Effetc of anticoagulant therapy on bone repair
J. Bone Joint Surg. 38 I : 270-272 (april) 1956.

37 - TEICHERT G.
Spongiosklerose bei mastzellenretikulose
Dtsch. Med. Wschr 1962, 87 : 1242-1246.

38 - URIST M. Mc LEAN.
Mast Cells in bone
Surg. Forum 7 : 590, 1956.

39 - URIST M. Mc LEAN F.C.
Accumulation of mast cells in endosteum of bones of calcium deficient rats
A.M.A. Arch. Path. 1957, 63, 3 : 239-251.

40 - WOODS J.F., and NICHOLS G. Jr.
Intracellular localisation of bone "collagenose", abstracted
Fec. Proc. 24, : 2II, 1965.

VU, le Président de Thèse :

VU, le Doyen de la Faculté :

VU et permis d'imprimer :
Le Président de l'Université de CAEN